



Chronisch obstruktive Bronchitis (COB) des Hundes und der Katze

Autor: Peter Rosin

Die „COB“ ist eine in Kleintierpraxen häufig vorgestellte Erkrankung. Die diagnostischen Schritte werden zunächst in einem praxisrelevanten Untersuchungsprotokoll vorgestellt. Anschließend werden schulmedizinische Therapiemöglichkeiten und Wirkungsweisen erklärt und durch die Vorgehensweisen auf Basis der Phytotherapie, Homotoxikologie, Akupunktur, Lasertherapie sowie der Mikrobiologischen Therapie unter Berücksichtigung des Ernährungsmanagements ergänzt.

Chronic obstructive Pulmonary Disease (COPD) in Dog and Cat

„COPD“ syndrome is a disease often seen by the small animal practitioner. First of all the common diagnostic procedures are shown in a comprehensible examination protocol. Conventional medical therapeutic possibilities and effects are subsequently explained, amended by the explanation of procedures based on either herbal therapy, homotoxicology, acupuncture, laser therapy as well as microbiologic therapy taking nutritional aspects into consideration.

Schlüsselwörter

Hund, Katze, COB, Bronchitis, Diagnostik, Röntgen, Therapie, Phytotherapie, Homotoxikologie, Akupunktur, Lasertherapie, Mikrobiologische Therapie, Tierernährung

Key Words

dog, cat, COPD, pulmonary disease, diagnostics, radiography, therapy, herbal therapy, homotoxicology, acupuncture, laser therapy, microbiologic therapy, animal nutrition

Chronischer Husten und chronische Atemwegsbeschwerden sind auch in der Kleintierpraxis oftmals vorgestellte Krankheitsbilder. Spätes Erkennen oder nicht konsequent durchgeführte Therapieschemata führen häufig zu morphologischen Veränderungen der Luft führenden Wege und zur irreversiblen, „chronisch obstruktiven Bronchitis“ oder „COB“. Betroffene Patienten werden vermehrt bei wechselhaften Wetterverhältnissen oder anderen das Immunsystem belastenden Ereignissen vorgestellt.

Leitsymptome

Die häufigsten Symptome sind:

- Appetitmangel
- Husten
- Kurzatmigkeit
- Leistungsabfall
- Bewegungsunlust
- Vermehrtes Hecheln
- Maulatmung
- Hörbare Atemtätigkeit
(z.B. Röcheln, Schnarchen)

Ätiologie und Pathogenese

Ersterkrankungen werden durch einzelne Erreger, Umweltbelastungen oder das Zusammenwirken dieser genannten Faktoren verursacht (Tab. 1).

Aus den verschiedenen vorangegangenen Erkrankungsformen wie z. B. katarrhalischer oder interstitieller Entzündung des Atemungstraktes entwickelt sich durch Bindegewebeinlagerung eine idiopathische pulmonale Fibrose (IPF), die Lungenfibrose. Dadurch entsteht letztendlich eine „Vernarbung“ des Lungengewebes, die hauptsächlich die folgenden drei Veränderungen hervorruft:

- Das Lungenparenchym „versteift“ und die Dehnbarkeit der Lunge (Compliance*) sinkt. Es kostet den Patienten mehr Kraftaufwand zur Ausübung der Inspiration.
- Der Gasstoffwechsel im alveolären Bereich ist durch die Schichtdickenzunahme des Lungenparenchyms behindert. Die Sauerstoffversorgung und konsekutiv die Sauerstoffsättigung im Blut ist reduziert → Hypoxämie
- Die oben genannten beiden Veränderungen führen zur Erweiterung des Bronchiallumens (Bronchiektasie) mit zunehmender peribronchialer Fibrose. In Folge kommt es zur Ausbildung von Emphysemen und Atelektasen.

Parallel wird ein Sekundärproblem erzeugt:

Die interstitielle Pneumonie bleibt nicht auf die Lungenbläschen und Bronchialäste beschränkt, sondern es entsteht gleichfalls eine perivaskuläre Fibrose, die letztendlich zu einem erhöhten Gefäßwiderstand der Lungengefäße führt, der sog. erhöhten „pulmonalen resistance“.

Infolge dessen entsteht die Notwendigkeit einer erhöhten Herzleistung, was langfristig auch für die Herzfunktion Konsequenzen haben kann.

Mit Beteiligung des Herzens am Symptomenkomplex, entweder als Auslöser oder als sekundär betroffenes Organ, beginnt ein sich aufschaukelnder Circulus vitiosus der Verschlechterung der Krankheit.

Anamnese

Die Informationen der Patientenbesitzer variieren zwischen:

- Symptomlosigkeit
- Vorangegangene Husten- oder Schnupfenerkrankung mit oder ohne Nasenausfluss
- Vorangegangene Bronchitis
- Vorangegangene Pneumonie

und sollten durch ein Anamneseprotokoll (Bild 1) noch detaillierter abgeklärt werden.

Bei „Freigängern“, Katzen, die sich zwischen häuslicher Umgebung und dem äußeren Umfeld frei bewegen können, sind häufig nur unzureichende Vorberichte einzuholen.

* Anmerkung der Redaktion:
Compliance: nicht zu verwechseln mit dem gleich lautenden Begriff für „Therapietreue“ oder weiter gefasst: „Patientenmanagement“

Auffälligkeiten werden bei „Freigängern“ oft nicht wahrgenommen

Viren	Parainfluenzaviren Herpesviren (CHV-Träger können immunsupprimiert sein)	
Bakterien	obligat pathogen:	Bordetellen
	fakultativ pathogen:	Streptokokken Pneumokokken
Fremdkörper	z. B. Grannen mit bakteriell dominierter Begleitinfektion	
Parasiten	Lungenwürmer	
	Hund:	z. B. Oslerus osleri, Filaroides hirthei, Angiostrongylus vasorum
	Katze:	z. B. Aelurostrongylus abstrusus
Allergien	aerogen verursacht	
	alimentär verursacht	
Verunreinigte Luft	Rauch	
	Staubbelastungen	
	Abgase	

Tabelle 1: Mögliche Ursachen für eine Ersterkrankung

▶ weiter auf der nächsten Seite

Allgemeine Anamnese

Besitzer

Name

Anschrift

Telefon

Tierspezifische Daten

Tierart/Rasse

Name

Alter

Geschlecht

Vorangegangene Narkosen oder Operationen

Spezielle Anamnese

Auffällige Symptome ja nein

Tageszeitliche Unterschiede ja nein

Saisonale Unterschiede ja nein

Dauer und Verlauf der Erkrankung: in Ruhe, bei Bewegung

Vorbehandlung ja nein

Derzeitige Therapiemaßnahmen ja nein

Bild 1:

COB-Protokoll-Anamnese
Das gesamte COB-Untersuchungsprotokoll finden Sie zum Download unter www.zivet.de/download

Vorbehandlungen in den Vorbericht mit einbeziehen

Immer wieder wird berichtet, dass die Tiere während der kälteren Jahreszeit in der beheizten, häuslichen Umgebung Symptome zeigen und bei Spaziergängen an der frischen, kühleren Luft diese abgemildert oder nicht auffällig sind.

Bei der Bewertung des Vorberichtes sollte immer mit einbezogen werden, dass Leistungsdefizite oder Konditionsschwächen nur von Besitzern mit guter Beobachtungsgabe wahrgenommen werden. Da der Krankheitsverlauf der chronisch obstruktiven Bronchitis in der Regel schleichend verläuft und Symptomatiken sich nur allmählich verschlechtern, werden kleinere Veränderungen häufig nicht registriert. Besitzer älterer Tiere schreiben mögliche Anzeichen oft dem Alterungsprozess zu.

Befundung und Diagnose

Klinische Untersuchungen (Bild 2)

Die klinische Untersuchung umfasst die

Adspektion, die Palpation sowie die Auskultation des Patienten. Die Befunde sollten in einem Untersuchungsprotokoll festgehalten werden. Die Perkussion erweist sich in der Kleintierpraxis häufig als schwierig durchführbar und wenig aufschlussreich.

Bei der COB sind eine Vielzahl unterschiedlicher Auskultationsbefunde möglich, die auf bronchiale Obstruktion, Schleimansammlungen, Atelektasen und/oder Emphysem schließen lassen.

Bei Verdacht auf COB und symptomfreiem Auskultationsbefund sollte neben einem ruhigen Untersuchungsumfeld darauf geachtet werden, ob der Patient im Untersuchungszeitpunkt unter Medikamenteneinfluss wie Corticoiden oder Bronchodilatoren steht!

Weitere Untersuchungen – Röntgen

Die radiologische Diagnostik hat von den weiteren Untersuchungsmöglichkeiten die größte Bedeutung.

Zur genauen Beurteilung von Röntgenaufnahmen des Thorax bedarf es der exakten Kenntnis um die regelgerechten anatomischen Gegebenheiten, um ggf. Abweichungen auch als solche erkennen zu können.

Technik und Lagerung

Es sollten mindestens zwei, besser drei Thoraxaufnahmen angefertigt werden:

- ventrodorsaler Strahlengang
- laterolateraler Strahlengang rechts gelagert
- laterolateraler Strahlengang links gelagert

Der ventrodorsale Strahlengang ist für die kardiologische Diagnostik oder Ausschlussdiagnostik unerlässlich. Zur besseren Abbildung der Lungenlappen sollten die laterolateralen Aufnahmen jeweils links und rechts anliegend angefertigt werden. Standardmäßig wird das laterolaterale Bild mit der Marke für die Seite versehen, die kassettennah ist!

Die Anfertigung von Aufnahmen am stehenden Patienten ist mitunter der einzige Weg, um z. B. thorakale Ergüsse durch Ab-

bildung eines Flüssigkeitsspiegels radiologisch darzustellen. Hierbei sind gemäß Strahlenschutzrichtlinien geeignete Haltevorrichtung für Kassetten oder Detektorplatten zu verwenden.

Das zu untersuchende Tier muss bei maximaler Inspiration zunächst im ventrodorsalen und dann im laterolateralen Strahlengang geröntgt werden, um Verdichtungsartefakte durch kollabiertes Lungengewebe zu vermeiden. Auf diese Weise ist u.a. bei emphysematösen Patienten eine Ausweitung des Lungenfeldes nach kaudal ausmachbar.

Die Vordergliedmaßen müssen nach kranial gezogen werden, um eine Überlagerung des Thorax durch Gliedmaßen oder Gliedmaßenanteile zu vermeiden.

Selbst bei ruhig atmenden Patienten gilt es, den richtigen Zeitpunkt für das Auslösen der Röntgenstrahlung zu treffen. Deshalb empfehlen sich im Rahmen der gerätetechnischen Gegebenheiten eher kürzere Belichtungszeiten (niedriges Milliampère-Sekunden-Produkt – mAs) mit im Verhältnis höherer Strahlendosis (Kilovolt kV).

Mindestens zwei besser drei Röntgenaufnahmen:
zuerst ventrodorsal dann laterolateral (re/li anliegend)

Klinische Untersuchung

Adspektion

- Nasenöffnungen (Ausfluss, Verklebungen)
- Schleimhäute, kapilläre Rückfüllungszeit
- Atemfrequenz, Atmungstyp, Atemgeräusche
- Äußere Verletzungen

Palpation

- Lymphknoten

Auskultation

- Trachea
- Bronchien
- Lunge
- Herz

Weitere Untersuchungen

- Röntgen
- Endoskopie
- Probenbefund
- Ultraschall
- Weitere

Bild 2:

COB-Protokoll-Klinische Untersuchung
Das gesamte COB-Untersuchungsprotokoll finden Sie zum Download unter www.zivet.de/download

▶ weiter auf der nächsten Seite

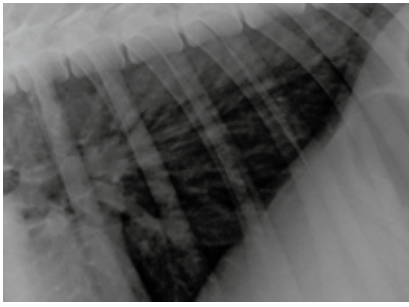


Bild 3: Bronchiales Lungenmuster

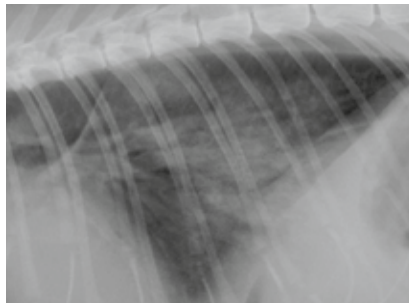


Bild 4: Alveoläres Lungenmuster

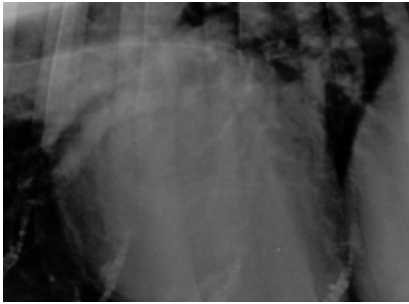


Bild 5: Vaskuläres Lungenmuster

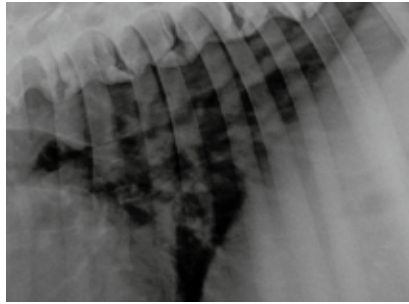


Bild 6: Interstitielles Lungenmuster

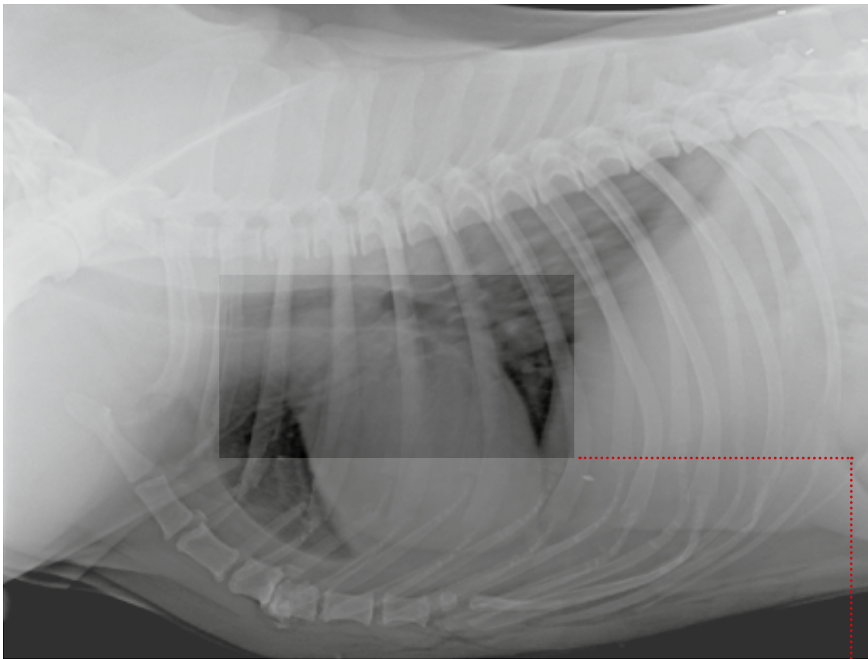
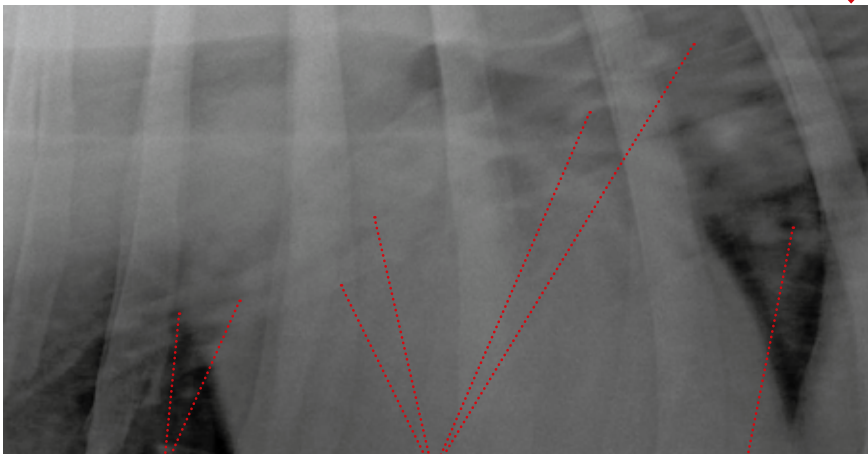


Bild 7: LL-Aufnahme in nicht vollständiger Inspiration! Peribronchiale Verschattungen, Luftbronchiogramme, Nebenbefund u.a.: Vertebrale Enge und Spondylose der Brustbeinwirbel 4 und 5



Luftbronchiogramm längs

interstitielle Zeichnung

Luftbronchiogramm quer

Bild 8: Pathologisches Lungenmuster

Da bei sehr hochfrequent atmenden Patienten das Bild „veratmet“ und damit nicht beurteilbar wird, ist bei manchen Patienten sogar auf eine Sedation nicht zu verzichten.

Beurteilung

Für die Beurteilung sollte ausreichend Zeit eingeplant, der Befund schriftlich fixiert und bei Unklarheiten eine zweite Meinung eingeholt werden. Die gesamte Aufnahme muss in das Beurteilungsschema einbezogen werden.

Bei der Röntgenuntersuchung der Lunge werden folgende Lungenzeichnungen oder Lungenmuster unterschieden (Bild 3–6):

- bronchiales,
- alveoläres,
- vaskuläres und
- interstitielles Lungenmuster.

Eine eher in Expiration denn in Inspiration geröntgte Lunge kann ein unstrukturiert interstitielles Lungenmuster vortäuschen! Bei der COB können alle unterschiedlichen Lungenmuster allein oder gemeinsam auffällig werden. Die charakteristischen Abweichungen sind (Bild 7 und 8):

- Sichtbarkeit der Bronchialwände infolge von Mineralisation
- Unstrukturiert interstitielle Verschattung infolge chronisch entzündlicher Parenchymveränderung
- Bronchiektasien ohne die typische Verjüngung der Bronchialäste zur Lungenperipherie hin
- Zeichnung der Bronchialwände (Luftbronchiogramme):
 - Trambahnen (Längsschnitt)
 - Donuts* (Querschnitt)

Alle Röntgenaufnahmen von:
Rosin Tiergesundheit GmbH
Aufnahmetechnik: CR, Fuji, Axon (Firma Physia GmbH)

* Anmerkung der Redaktion:
Der Begriff „Donuts“ findet auch für den Querschnitt vom Darm in der Ultraschalluntersuchung Anwendung.

Weitere Untersuchungen – Endoskopie

Die endoskopische Untersuchung spielt in den meisten Kleintierpraxen eine untergeordnete Rolle, gewinnt allerdings immer mehr an Bedeutung. Sie bietet die optische Beurteilung der Schleimhäute auf Entzündungszeichen, die Abklärung auf Fremdkörper sowie die Untersuchung auf etwaige Einengungen der Luft führenden Wege. Zusätzlich können Gewebe- oder Sekretproben entnommen werden.

Weitere Untersuchungen – Probenentnahmen

Die Untersuchung von Proben beschränkt sich neben der hämatologischen Diagnostik in den meisten Fällen auf die bakteriologische Untersuchung von Nasentupfern. Trachealspülproben (Lavagen) und zytologische Untersuchungen kommen nach wie vor selten zum Einsatz, helfen aber infektiöse Begleitgeschehen durch histologischen Nachweis abzuklären und bakteriologische Untersuchungen der Spülproben durchzuführen. Die hämatologische Untersuchung sollte die Erstellung eines großen Blutbildes und die Untersuchung serologischer Parameter umfassen, um Entzündungen, akuten Infektionsdruck und allgemeine Organfunktionen zu überprüfen.

Darüber hinaus empfiehlt sich eine Serumelektrophorese zur Abklärung des immunologischen Status. In entsprechend ausgestatteten Praxen und Kliniken kann die Untersuchung einer arteriellen Blutprobe auf den partiellen Sauerstoffdruck pO_2 , den partiellen Kohlendioxiddruck pCO_2 , den pH

und eine Ermittlung des Base Excess durchgeführt werden, um Rückschlüsse auf die Sauerstoffsättigung und metabolische Störungen zu erlangen.

Weitere Untersuchungen – Ultraschalluntersuchung

Die pulmonale Resistance ist mittels dopplersonographischer Untersuchung des Herzens messbar. Ein erhöhter Rückfluss durch die Tricuspidalklappe ($>2-3$ Meter/ Sekunde) deutet auf eine Erhöhung der pulmonalen Resistance hin. Differentialdiagnostisch muss eine Pulmonalklappenstenose ausgeschlossen werden.

Differentialdiagnosen

- Felines oder canines Asthma
- Lungenentzündung
- Lungenödem
- Akute Bronchitis

Therapie

Häufig kann nur noch ein symptomatischer Therapieansatz erfolgen, da in den meisten Fällen die Krankheit verursachenden Umstände nicht mehr auszumachen sind. Oft hat sich das Krankheitsgeschehen insoweit selbstständig, dass die Kombination aus fortgeschrittener Funktionsstörung, reduzierter Immunkompetenz, ungünstigen äußeren Faktoren und opportunistischen, fakultativ oder obligat pathogenen Mikroorganismen das aktuelle Krankheitsgeschehen bestimmt.

Häufig ist nur eine symptomatische Therapie möglich

▶ weiter auf der nächsten Seite

Schulmedizinische Therapie

Akute Atemnot

Der Akutanfall kann geprägt sein durch Keuchen, Pfeifen, Expiratorische Dyspnoe, Husten oder Hustenkrampf.

Die Akuttherapie ist auf Stabilisierung des Patienten und Reduktion der lebensbedrohlichen Symptome ausgelegt. Zunächst wird ein venöser Zugang gelegt und eine Infusion mit isotonischer Kochsalzlösung mit max. 5 ml / kg KGW / Std. eingeleitet. Entweder durch Einmischen in die Kochsalzlösung, besser aber durch direkte Zugabe über den Venenkatheter erfolgt eine Versorgung mit Prednisolon-21-hydrogensuccinat (z.B. Solu-Decortin®) 10 bis 20 mg / kg KGW zur Kreislaufstabilisierung und Reduktion des Lungenödems. Wahlweise kann auch Dexamethason (0,2-2,0 mg/kg KGW) eingesetzt werden. Auf die allgemeinen Vorsichtsmaßnahmen und Kontraindikationen der Corticoidgabe sei hingewiesen!

Nur bei Bedarf:
Antibiotika

Desweiteren eignet sich als β -2-Agonist Terbutalin in der Dosis 0,1mg/kg KGW als bronchodilatatives Relaxans der glatten Muskulatur.

Zusätzlich sollte eine Inhalationstherapie mit Sauerstoff (z.B. Sauerstoffflasche oder Oximat) eingeleitet werden. In entsprechend ausgerüsteten Praxen kann vor Einleitung der Therapie nach Entnahme arteriellen Blutes der pO₂, pCO₂, der pH-Wert und der Base Excess (BE) bestimmt und daraus unter anderem errechnet werden, ob eine metabolische Azidose vorliegt und diese durch Bicarbonat-Infusion behandelt werden muss.

Chronischer Verlauf

Hier kann häufig nur symptomatisch vorgegangen werden:

Mit Theophyllin, Aminophyllin (bei der Katze nicht sonderlich wirksam) oder Terbutalin (0,25 mg / kg KGW 2 X tgl.) kann die glatte Muskulatur der oberen Anteile des Atmungstraktes relaxiert und somit eine Bronchodilatation erreicht werden. Dies führt zu einer Reduktion der Symptomatik.

Die Stimulation der tracheobronchialen Sekretion und damit eine Verbesserung der Barrierefunktion der Atemwegsschleimhäute wird mit Hilfe von Bromhexin(hydrochlorid) (Bisolvon®) bei täglicher Gabe von 0,5 mg / kg KGW erreicht. Dieses Benzylamin erhöht zudem die Permeabilität der Schleimhäute und Kapillaren der Atemwege, so dass es bei gleichzeitiger Verabreichung von Antibiotika und Sulfonamiden zu einer erhöhten Konzentration dieser Substanzen im Bronchialsekret kommt.

In der Regel werden Kortikosteroide zur Reduktion des entzündlichen Prozesses eingesetzt. Die Dauertherapie wird mit 1-2 mg / kg KGW Prednisolon p.o. oder mit Methylprednisolon (z.B. Depo-Medrate®) 2-4 mg / kg KGW s.c. / i.m. alle 3-8 Wochen durchgeführt. Vor allem auch bei allergischen Prozessen reduzieren Kortikosteroide durch ihre immundepressive Wirkung die Symptomatik des Geschehens zusätzlich.

Eine gewissenhafte Antibiose gemäß dem angefertigten Antibiogramm ist indiziert bei Leukozytose mit Linksverschiebung, phagozytierten Bakterien in einer Trachealspülprobe oder einem positiven Ergebnis einer bakteriologischen Untersuchung.

Sowohl die permanente Auseinandersetzung des Immunsystems mit dem Erkrankungsprozess als auch z.B. die immunsuppressive Nebenwirkung einer etwaigen Kortikosteroidtherapie reduzieren die Kapazität des Immunsystems.

Zur Steigerung der humoralen Abwehr und Immunmodulation eignen sich Paramunitätsinducer, deren Wirkung allerdings 14 Tage vor und nach einer etwaigen Kortisongabe eingeschränkt ist. Empfohlen wird die dreimalige Injektion von 1 ml Zylexis® alle 48 Stunden.

Sollte ein Lungenwurmbefall festgestellt worden sein, ist eine Behandlung mit Antiparasitika, z.B. Avermectinen indiziert. Die zur Verfügung stehenden Avermectine mit Zulassung für Hunde und Katzen sind Selamectin und Moxidectin. Die Kontraindikation für Avermectine sind zu beachten.

Andorn (Marrubium vulgare)	mit einer reichhaltigen Wirkungsweise als Tee
Anis (Pimpinella anisum)	als Tee aus den Samen mit sehr guter sekretolytischer Wirkung
Efeu (Hedera helix)	als antitussiver Tee
Eibisch (Althaea officinalis)	ist eines der altbekannten Heilkräuter bei z.B. Bronchialkatarrhen
Sonnenhut (Echinacea angustifolia de candolle)	fördert die Expektoratation und wirkt immunstimulierend. Bei Langzeitanwendung wird vor immunsuppressiver Wirkung gewarnt.
Spitzwegerich (Plantago lanceolata)	wirkt mit seinen Glycosiden antitussiv und verfügt mit seinem Inhaltsstoff Aucubin sogar über ein pflanzliches Antibiotikum
Süßholz (Glycyrrhiza glabra)	der süßlich schmeckende Inhaltsstoff Glycyrrhizin besitzt u.a. eine antitussive, entzündungshemmende und sekretolytische Wirkung. Weiterhin gelten immunmodulierende und antihistaminische Wirkungen als nachgewiesen. Da Glycyrrhetinsäure den Effekt von Hydrocortison und Aldosteron verstärkt, können insbesondere bei Langzeittherapie Nebenwirkungen analog einer Kortikoidtherapie auftreten.
Thymian (Thymus vulgaris)	Wirkt mit seinen Inhaltsstoffen Phenol und Thymol bronchosekretolytisch und antitussiv. Es relaxiert die glatte Muskulatur und hat deshalb vor allem auch bei Rezidiven sein Anwendungsgebiet.
Veilchen (Viola odorata)	finden durch ihre Saponine, ätherischen Öle und Bitterstoffe als „blutreinigende“ und antimikrobielle Funktionsträger immer mehr Anwendung

Tabelle 2:
Für die COB-Behandlung in Frage kommende einheimische Kräuter

Phytotherapie (Tab. 2)

„Es ist eine Kraft der Ewigkeit und diese Kraft ist grün.“ (Hildegard v. Bingen, 1099–1179)

Tees, Tinkturen und andere Zubereitungen aus Kräutern sind in der abendländischen Heilkunst längst kein Hexenwerk mehr. Seit einigen Jahren stellt die Pharmaindustrie eine Vielzahl an Kräuterprodukten zur Verfügung. In der Tierarztpraxis besteht darüber hinaus die Möglichkeit unter Ausnutzung des Dispensierrechts, hauseigene Kräutermischungen zur Unterstützung der Therapie anzubieten. Dies erfolgt in der Regel in Form von Teezubereitungen oder mittels Inhalation in einer entsprechenden Kammer.

Homotoxikologie/ Komplexmittel (Tab. 3)

In Anlehnung an die pflanzliche Heilkunde und die Erkenntnisse Hahnemanns gibt es für unterschiedliche Krankheitszustände der COB unterschiedliche homöopathische und homotoxikologische Herangehensweisen. Ein erstes Therapiekonzept wird aufgezeigt und zeitigt in den allermeisten, vielleicht sogar schon ansonsten „austherapierten“ Fällen, einen Erfolg.

Definition Komplexmittel: Präparate, welche aus mehreren Einzelkomponenten bestehen und nach bewährten Indikationen der Erfahrungsheilkunde eingesetzt werden.

	Inhalt	Verabreichung	zugesprochene Wirkung
Engstol	Vincetoxicum hirundinaria, Sulfur, Komplexmittel	1 Amp. jeden 2. Tag für 3 Wochen	Immunmodulation, Sekretolyse
Drosera Homaccord	Cuprum aceticum, Drosera, Komplexmittel	2–4 X tgl. 1–2 ml	lindert Reizhusten
Echinacea comp.	Echinacea u.a., Komplexmittel	1 X tgl. 1–4 ml	Reduktion v.a. akut entzündlicher Zustände
Mucosa comp.	36 Inhaltsstoffe, Komplexmittel	1 X tgl. 2 ml	Unterstützung der Schleimhautfunktion und -regeneration
Phosphor comp.	Phosphorus, Argentum nitricum, Paris quadrifolia, Komplexmittel	1 X tgl. 1–4 ml	Konstitutionsmittel

Tabelle 3:
Therapeutisches Einstiegskonzept der COB-Behandlung

▶ weiter auf der nächsten Seite

BL13	Blase 13, Zustimmung-(Shu-) Punkt der Lunge	regt die Lungenfunktionen an
BL20	Blase 20, Zustimmung-(Shu-) Punkt von Milz/Pankreas	regt Immunsystem und den Transport von Flüssigkeiten an
BL23	Blase 23, Zustimmung-(Shu-) Punkt der Niere	regt die allgemeine Körperenergie und den Flüssigkeitshaushalt an
NI01 & NI03	Niere 1 und 3	stimulieren Nieren- und Nebennierenfunktionen
MP06	Milz-Pankreas 6	regt den Flüssigkeitsstrom in den Gefäßen an, wirkt antiödematös und immunstimulierend
DI11	Dickdarm 11	wirkt entzündungshemmend
LU07	Lunge 7	wirkt sekretolytisch

Tabelle 4:
COB-Behandlungsschema Akupunktur

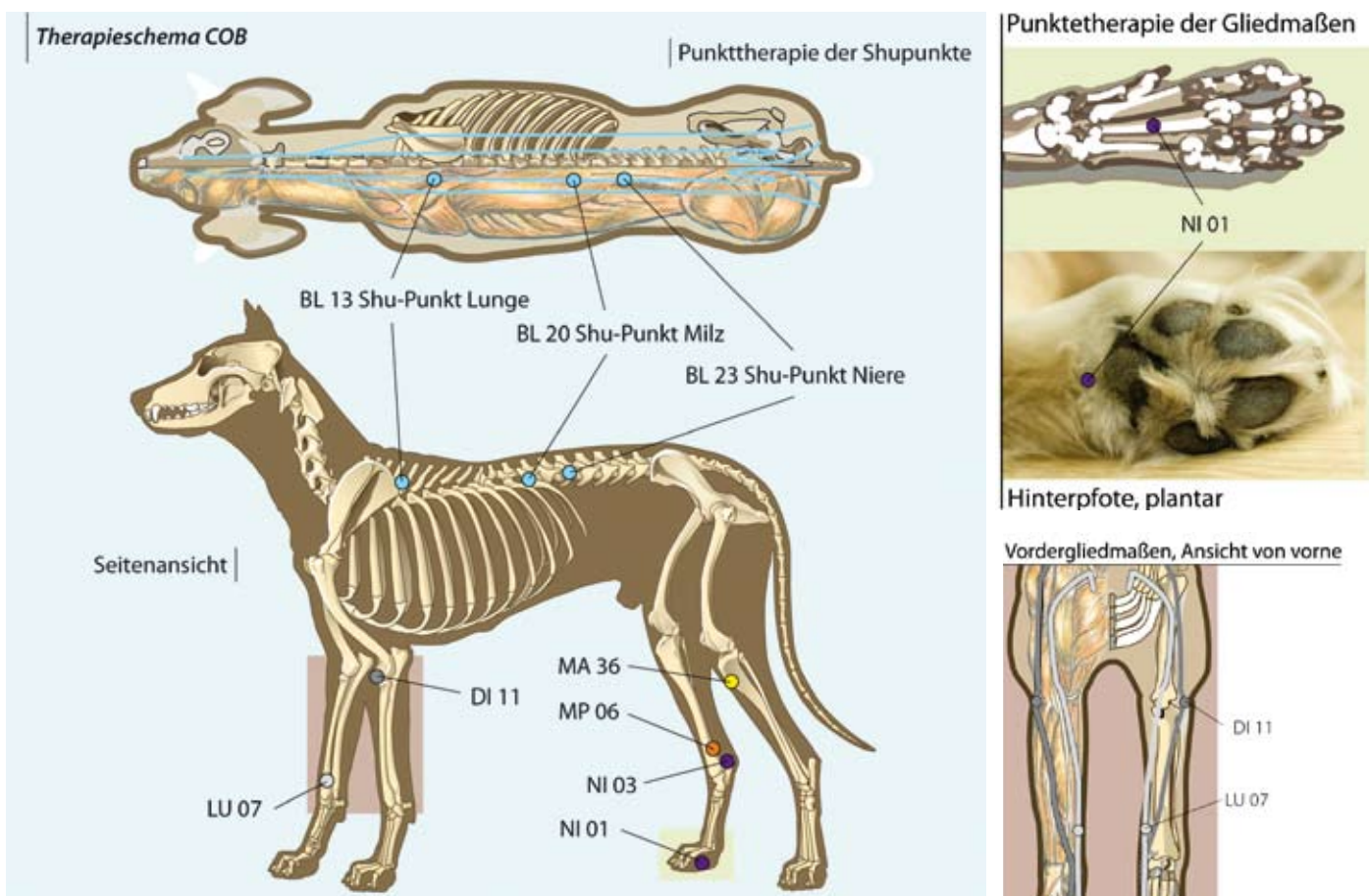
Akupunktur (Tab. 4, Bild 9)

Die Traditionell Chinesische Medizin (TCM) beinhaltet neben einer reichhaltigen Kräuterheilkunde u.a. auch die Lehre der Akupunktur. In der Praxis haben sich regulationsmedizinische Therapiearten wie Akupunktur bewährt. Hierbei ist festzuhalten, dass „Kochbuch“-Konzepte, die auf Grundlage eines umfassenden TCM-Wissens entwickelt wurden, in der Mehrzahl der Fälle auch dem Einsteiger zu einem Therapieerfolg verhelfen können.

Als Behandlungstechniken kommen wahlweise zum Einsatz:

- die reguläre Anwendung von Akupunkturnadeln bei 20-minütigem Belassen der Nadeln an den Punkten
- die Akupunktinjektion durch Quaddelung z.B. mit einem Lokalanästhetikum ohne Sperrkörper
- die Laserakupunktur mit einem geeigneten Low Level Punktlasersystem
- die Quaddelung mit homöopathischen oder homotoxikologischen Präparaten, z.B. mit Acidum formicum oder Engystol

Bild 9:
Darstellung der Akupunkturpunkte des COB-Behandlungsschemas



Der auszugsweise Vorabdruck des Punkttherapieschemas für die COB erfolgt mit freundlicher Genehmigung der Fa. Fächtenbusch Fachkommunikation

Low Level Lasertherapie

Als Anteil der physikalischen Therapie ist die Low Level Lasertherapie (Therapie mit Niedrigleistungs-Kaltlichtlasern) ein sehr effektives und rasch wachsendes Betätigungsfeld in der Human- und Veterinärmedizin.

Laserstrahlen des infraroten Wellenlängenbereiches 780–800 nm haben nach Prof. Fritz Albert Popp den besten biostimulierenden Effekt auf Zellen. Deshalb bevorzugen einige Hersteller Laserdioden, die insbesondere in diesem Wellenlängenspektrum emittieren, wie z.B. Galliumarsenid-Laser, für die Produktion medizinischer Low-Level-Laser-Therapiegeräte.

Die Anwendungsgebiete der sog. Niedrigleistungs-Lasertherapie erstrecken sich von der nachgewiesenen Förderung der Wundheilung über die Laserakupunktur bis hin zur Schmerztherapie. Sie finden aufgrund der Schmerzfremheit eine hervorragende Akzeptanz durch den Patienten.

Es werden hauptsächlich zwei Therapiearten unterschieden: die Punkttherapie mit ihrem schwerpunktmäßigen Einsatzgebiet der Laserakupunktur und die Flächentherapie mit sog. Laserduschen oder -kämmen (Die Laserakupunktur ist im Themenkomplex Akupunktur vorgestellten Therapieschema nachzulesen).

In der Praxis hat sich die Flächenbestrahlung der rechten und linken Brustwand über dem gesamten Lungenfeld mit der Dosis von 2 Joule / cm² als deutlich symptomlindernd erwiesen. Dabei wird individuell und bedarfsgerecht entweder mit oder ohne zusätzlicher Medikation gearbeitet.

Die Patienten zeigen eine Steigerung der Kondition, deutliche Reduktion der Kurzatmigkeit und Verbesserung der individuellen Krankheitsanzeichen wie Husten, Inappetenz, und Teilnahmslosigkeit.

Mikrobiologische Therapie

Die schwerpunktmäßige Auseinandersetzung des Körpers mit schädigenden Einflüssen findet zuerst an seinen Pforten statt: der äußeren Haut und den Schleimhäuten. Dabei spielen die Bewältigung der Aufgaben der



Bild 10:
Flächentherapie der Brustwand mit
einem Laserkamm

Darmschleimhäute eine große Rolle für den Zustand und die Kapazität des gesamten Immunsystems. Aus den Arbeiten von Prof. Hans Peter Rusch und den auf seinen Erkenntnissen aufbauenden Therapieschemata der Mikrobiologischen Therapie leitet sich auch die heute immer mehr propagierte Anwendung von Probiotika und die Kenntnis der Immunsystem stimulierenden Rolle probiotischer Keime bei der Infektionsbekämpfung ab.

Einsatzgebiete von Probiotika und der Mikrobiologischen Therapie

- Basistherapie bei immunassoziierten Erkrankungen wie COB
- Stabilisierung der Darmschleimhaut (z. B. nach Antibiose)
- Stärkung der Barrierefunktion des Darmes
- Erleichterung der Futterumstellung
- Modulierung des Immunsystems
 - Vermehrung des sekretorischen Immunglobulin A (sIg A)
 - Verringerung von Immunglobulin E
- Stabilisierung der Schleimhaut im Maulbereich

In der Nutztierhaltung ist die mikrobiologische Therapie in Form von Bestandsvakzinen schon lange zum routinemäßigen Infektionsmanagement avanciert. Die Anwendung von Einzeltiervakzinen zur mikrobiologischen Umstimmung setzt sich seit Mitte der 90er Jahre langsam, aber nachhaltig durch und erweist sich als sehr effektiv.

Zur Anwendung kommen aus individuellen Kotproben kultivierte, attenuierte und

Low-Level-Laser haben eine hohe Akzeptanz beim Patienten

▶ weiter auf der nächsten Seite

zu Individualvakzinen verarbeitete Keime in Verdünnungsreihen. Die Anwendung erfolgt per Injektion oder oral in einem Dosissteigernden Behandlungsschema ähnlich einer Hyposensibilisierung.

Die Mikrobiologische Therapie erweist sich auch in der Behandlung allergischer Symptomkomplexe sowohl in der Human- wie auch Veterinärmedizin als sehr erfolgreich und bietet für allergische oder allergisch begleitete Krankheitsbilder eine sehr effektive Ergänzung. Im allergischen Symptomenkomplex sind die gängigen diagnostischen Wege einzuhalten. Das Eliminieren der allergischen Belastung trägt einen entscheidenden Anteil zum Therapieerfolg bei.

*Anmerkung der Redaktion:
KBE = koloniebildende Einheiten

potentiell schädliche Zusatzstoffe Verwendung finden. Einige Hersteller verzichten mittlerweile grundsätzlich auf diese Zusatzstoffe und umgehen durch den Direktvertrieb zum Kunden lange Transport- und Lagerzeiten und etwaige chemische Notwendigkeiten für die Haltbarmachung.

Parallel zur Mikrobiologischen Therapie bieten probiotische Ergänzungsfuttermittel wie SymbioPet® die Möglichkeit, die oft angegriffene Darmflora und Darmschleimhaut zu stabilisieren. SymbioPet® enthält Kulturen von *Enterococcus faecium*: NCIMB 10415 2×10^{10} KBE*/kg und *Lactobacillus acidophilus*: DSM 13241 1×10^{10} KBE*/kg.

Gesund oder krank: auch eine Frage der Ernährung

Ernährung

„Das beste Medikament sollte die Nahrung sein.“ (Dr. med.vet. Ali Moshiri)

Diesem Leitsatz folgen immer mehr Praxen durch Fütterungsberatungen und Aufklärung über erwünschte und unerwünschte Inhaltsstoffe. Chemische Konservierungsstoffe und künstliche Antioxidantien wie Ethoxyquin, BHT, BHA und Propylgallate sowie die Beimengung von Zucker und Karamell zu Fertigfuttermitteln geraten immer wieder ins Kreuzfeuer der Kritik. Zumindest kann nicht sichergestellt werden, dass nicht einzelne Inhaltsstoffe oder diese in Kombination das Verdauungs- und Immunsystem belasten, wenn nicht sogar krankheitsfördernd wirken.

Um eine gesündere Ernährung bereitzustellen zu können, gibt es Abkehrtrends von industrieller Tiernahrung, bei deren Produktion

Fazit

Sowohl die Schulmedizin als auch alternativen und komplementären Methoden bieten nach guter Diagnostik die Möglichkeit, auf die unterschiedlichen Erkrankungszustände der COB unter Umständen für einen langen Zeitraum symptomlindernd einzuwirken. Bei einzelnen Patienten können die genannten Methoden heilungsfördernd und sicher auch ausheilend wirken. Im Einzelfall sollte keine Monotherapie, sondern eine sinnvolle Kombination der unterschiedlichen Behandlungsoptionen gewählt werden.

Zu beachten ist unbedingt, dass die meisten komplementären oder alternativen Therapiearten nicht wirkungsvoll mit einer Kortikosteroidtherapie kombinierbar sind. Eine begonnene Kortikosteroidbehandlung sollte nach Möglichkeit dosisreduziert oder ausgeschrieben werden, so dass die Therapiearten ihre Wirkung voll entfalten können.



Über den Autor

Peter Rosin

Studium der Veterinärmedizin an der FU Berlin bis 1990 | Niedergelassen seit 1993, betreibt zwei Praxen in Falkensee/Brandenburg und Berlin

Korrespondenzadresse

Rosin Tiergesundheit GmbH
Fahländer Str. 31
D-14612 Falkensee

www.tierarzt-rosin.de
artikel@tierarzt-rosin.de

Weiterführende Literatur

Bringmann W (2008): Lasertherapie – Licht kann heilen.

Honmura A et al (1993): Analgesic Effect of Ga-Al-As Diode Laser Irradiation on Hyperalgesia in Carrageenin-Induced Inflammation. *Lasers in Surg Med.*; 13: 463.

Mester A (1988): Biostimulative effect in wound healing by continuous wave 820 nm laser diode double-blind randomized cross-over study. *Lasers in med science abstract issue July.*

Nitzl Dagmar S (2009): Lungenröntgen – Technik, Anatomie und Lungenmuster, *Kleintierpraxis* 2, 54: 101-115.

Popp F-A (2006): Von den Grundlagen zur Biophotonik, Haug, Stuttgart

Potschka H (2009): Avermectine – welche Hunderassen sind empfindlich?. *Praktischer Tierarzt* 90, 14-16.

Reinhart E, Greef-Karstens C (): Therapeutischer Index der Biologischen Tiermedizin, Aurelia, Baden-Baden

Rosin P, Füchtenbusch A (2009): Lasertherapie und Akupunktur bei Hunden und Katzen, Füchtenbusch, München

Rusch HP (1980): Naturwissenschaft von Morgen: Vorlesungen über Erhaltung u. Kreislauf lebendiger Substanz. Künast-Zürich (1985): Inst. für Mikrobiologie, Herborn-Dill

Yin S A, Nolte I (2007): In: Praxisleitfaden Hund und Katze. Schlütersche, 2. Aufl., Hannover

Zimmermann K (2009): E.-coli-Bakterien stärken die Abwehr im Darm. Pressemitteilung, Symbiopharm, Herborn